

Министерство науки и высшего образования Российской Федерации
НАЦИОНАЛЬНЫЙ ИССЛЕДОВАТЕЛЬСКИЙ
ТОМСКИЙ ГОСУДАРСТВЕННЫЙ УНИВЕРСИТЕТ (НИ ТГУ)

Институт биологии, экологии, почвоведения, сельского и лесного хозяйства
(БИОЛОГИЧЕСКИЙ ИНСТИТУТ)

УТВЕРЖДЕНО:
Директор Биологического института
Д.С. Воробьев

Оценочные материалы по дисциплине

Биология развития

по направлению подготовки

06.03.01 Биология

Направленность (профиль) подготовки:
«Биология»

Форма обучения
Очная

Квалификация
Бакалавр

Год приема
2023

СОГЛАСОВАНО:
Руководитель ОП
Д.С. Воробьев

Председатель УМК
А.Л. Борисенко

Оценочные материалы дисциплины (ОМД) являются элементом системы оценивания сформированности компетенций у обучающихся в целом или на определенном этапе ее формирования.

ОМД разрабатываются в соответствии с рабочей программой (РП) дисциплины и включают в себя набор оценочных материалов для проведения текущего контроля успеваемости и промежуточной аттестации по дисциплине.

1. Компетенции и результаты обучения, формируемые в результате освоения дисциплины

Компетенция	Индикатор компетенции	Код и наименование результатов обучения (планируемые результаты обучения, характеризующие этапы формирования компетенций)	Критерии оценивания результатов обучения	
			Не зачтено	Зачтено
ОПК-2	ИОПК-2.1.	ОР-2.1.1 Знает основные закономерности и тенденции онтогенезов животных в процессе эволюции	Не может сформулировать основные закономерности онтогенезов животных в процессе эволюции, не может объяснить основные тенденции онтогенетического развития в ходе эволюции	Называет основные закономерности онтогенезов животных в процессе эволюции, объясняет основные тенденции онтогенетического развития в ходе эволюции
		ОР-2.1.2. Знает основные характеристики и особенности размножения и развития организмов	Не может воспроизвести основные характеристики и особенности размножения и развития организмов	Объясняет основные характеристики и особенности размножения и развития организмов
ОПК-3	ИОПК-3.1.	ОР-3.1.1. Применяет понятийный аппарат биологии развития для решения практических задач	Не может применить понятийный аппарат биологии развития для решения практических задач профессиональной деятельности.	Применяет понятийный аппарат биологии развития для решения практических задач профессиональной деятельности.
	ИОПК-3.2.	ОР-3.2.1. Применяет знания онтогенезов и жизненных циклов животных в организации мероприятий по защите растений, в области судебной энтомологии и паразитологии, в работе по разведению и хозяйственному использованию биологических объектов	Не может применить знания онтогенезов и жизненных циклов животных в организации мероприятий по защите растений, в области судебной энтомологии и паразитологии, в работе по разведению и хозяйственному использованию биологических объектов.	Применяет знания онтогенезов и жизненных циклов животных в организации мероприятий по защите растений, в области судебной энтомологии и паразитологии, в работе по разведению и хозяйственному использованию биологических объектов.

2. Этапы формирования компетенций и виды оценочных средств

№	Этапы формирования компетенций (разделы дисциплины)	Код и наименование результатов обучения	Вид оценочного средства (тесты, задания, кейсы, вопросы и др.)
1	Введение в курс. Предмет и история эмбриологии.	ОР-2.1.1 Знает основные закономерности и тенденции онтогенезов животных в процессе эволюции	Контроль посещаемости Вопросы
		ОР-3.1.1. Применяет понятийный аппарат биологии развития для решения практических задач	
2	Предзародышевое развитие: гаметогенез	ОР-2.1.2. Знает основные характеристики и особенности размножения и развития организмов	Контроль посещаемости Выполнение практической работы Тест
3	Оплодотворение	ОР-2.1.2. Знает основные характеристики и особенности размножения и развития организмов	Контроль посещаемости Выполнение практической работы Тест
4	Дробление		
5	Гастрюляция		
6	Нейруляция у позвоночных		
7	Органогенез		
8	Сравнительная эмбриология позвоночных	ОР-3.1.1. Применяет понятийный аппарат биологии развития для решения практических задач	Контроль посещаемости Выполнение практической работы Задание – Составление сравнительной таблицы «Характеристика раннего развития основных представителей Хордовых» Тест
		ОР-3.2.1. Применяет знания онтогенезов и жизненных циклов животных в организации мероприятий по защите растений, в области судебной энтомологии и паразитологии, в работе по разведению и хозяйственному использованию биологических объектов	
9	Постэмбриональное развитие организмов	ОР-2.1.2. Знает основные характеристики и особенности размножения и развития организмов	Контроль посещаемости Вопросы
		ОР-3.2.1. Применяет знания онтогенезов и жизненных циклов животных в организации мероприятий по защите растений, в области судебной энтомологии и паразитологии, в работе по разведению и хозяйственному использованию биологических объектов	
10	Механизмы развития. Эмбриональная индукция. Механизмы клеточной дифференцировки	ОР-2.1.1 Знает основные закономерности и тенденции онтогенезов животных в процессе эволюции	Контроль посещаемости Вопросы
11	Регенерация		
12	Эмбриологические механизмы эволюционных изменений		

3. Типовые контрольные задания или иные материалы, необходимые для оценки образовательных результатов обучения

3.1. Типовые задания для проведения текущего контроля успеваемости по дисциплине/модулю/практике (тесты, задания, задачи, деловые игры и др.).

Вопросы по теме «Предмет и история эмбриологии»:

1. Охарактеризуйте предмет эмбриологии, ее связь с другими биологическими науками.
2. Расскажите о воззрениях Гиппократ и Аристотеля.
3. Охарактеризуйте эмбриологию XVII–XVIII вв. Перечислите основные открытия в эмбриологии. Назовите преформистов и эпигенетиков. Расскажите о работах К.Ф. Вольфа.
4. Охарактеризуйте эмбриологию XIX в. Расскажите о работах К. Бэра.
5. Расскажите о сравнительно-эволюционном направлении в эмбриологии (И. Меккель, Э. Геккель, А.О. Ковалевский, И.И. Мечников).
6. Расскажите о направлении экспериментальной эмбриологии (В. Гис, В. Ру, Г. Дриш).
7. Расскажите о направлении неопреформизма и неопигенеза.
8. Охарактеризуйте особенности современной эмбриологии (задачи, направления, связь с цитологией, генетикой и молекулярной биологией). Расскажите о прикладном значении эмбриологии.

Вопросы по теме «Постэмбриональное развитие организмов»:

1. Определите понятия «регенерация» и «соматический эмбриогенез».
2. Дайте классификацию способов регенерации у животных.
3. Охарактеризуйте типы постэмбрионального развития у животных, приведите примеры.
4. Расскажите о периодических формообразовательных процессах у животных.
5. Охарактеризуйте типы ростовых процессов.

Вопросы по теме «Механизмы развития. Эмбриональная индукция. Механизмы клеточной дифференцировки»:

1. Определите понятия «первичный организатор», «компетентная ткань», «первичная эмбриональная индукция».
2. Расскажите об опытах Г. Шпемана на тритонах.
3. Нарисуйте схему эксперимента Г. Шпемана по первичной эмбриональной индукции.
4. Расскажите об экспериментах П. Ньюкопа.
5. Охарактеризуйте механизмы индукционных процессов.
6. Определите понятие «эмбриональная регуляция».
7. Расскажите о механизмах клеточной дифференцировки.

Вопросы по теме «Регенерация»:

1. Определите понятия «регенерация», «соматический эмбриогенез».
2. Охарактеризуйте способы регенерации по масштабу процессов, по поведению клеток в остатке органа (классификации регенерации). Эпиморфоз и морфаллаксис.
3. Расскажите об эпиморфной регенерации конечности тритона.
4. Расскажите о компенсаторной регенерации печени млекопитающих.

5. Расскажите о морфаллактической генерации гидр.

Вопросы по теме «Эмбриологические механизмы эволюционных изменений»:

1. Сформулируйте биогенетический закон Геккеля-Мюллера, определите его значение развитию эмбриологии и дайте современную трактовку.

2. Определите понятия «гетерохронии», «гетеротопии», «ценогенезы», «палингенезы». Приведите примеры.

3. Расскажите о теории филэмбриогенезов А.Н. Северцова.

4. Определите понятия «анаболии», «девиации», «архалаксис». Приведите примеры

Практическая работа по теме «Предзародышевое развитие: гаметогенез»

Изучить процесс развития половых клеток. Знать основные отличия половых клеток от соматических, морфологическую картину и биологический смысл мейоза. Изучить и зарисовать морфологию гамет. Зарисовать схему строения типичного сперматозоида и обозначить его отделы. Изучить и зарисовать строение яйцеклетки. Понять особенности строения мужских гонад и знать их классификацию. Изучить процесс сперматогенеза и зарисовать схему сперматогенеза. Понять особенности строения женских гонад. Зарисовать схему овогенеза. Сравнить процессы сперматогенеза и овогенеза.

Препарат 1. Мазок спермы морской свинки. Окраска гематоксилином-эозином.

ЗАДАНИЕ. При малом увеличении микроскопа (объектив $\times 8$) найдите на препарате отдельно лежащие неповрежденные сперматозоиды морской свинки. При большом увеличении микроскопа (объектив $\times 40$) рассмотрите морфологию сперматозоида. Обратите внимание на размеры головки, хвоста сперматозоида. Зарисуйте строение сперматозоида и укажите его отделы и органоиды: головку, шейку, промежуточный отдел, хвост, акросому.

Препарат 2. Мазок спермы петуха. Окраска гематоксилином-эозином.

ЗАДАНИЕ. При малом увеличении микроскопа (объектив $\times 8$) найдите на препарате отдельно лежащие сперматозоиды петуха. При большом увеличении микроскопа (объектив $\times 40$) рассмотрите строение и зарисуйте общую картину спермиев петуха.

Препарат 3. Яйцеклетки моллюсков. Половая железа беззубки. Окраска гематоксилином-эозином.

ЗАДАНИЕ. При малом увеличении микроскопа (объектив $\times 8$) найдите на препарате яйцеклетки беззубки, объединенные в группы и окруженные фолликулярными клетками. При большом увеличении микроскопа (объектив $\times 40$) рассмотрите и зарисуйте строение яйцеклетки. Обратите внимание на мелкозернистый характер цитоплазмы.

Препарат 4. Семенник крысы. Гистологический срез. Окраска гематоксилином-эозином.

ЗАДАНИЕ. При малом увеличении микроскопа (объектив $\times 8$) рассмотрите и зарисуйте срез семенника. Под большим увеличением микроскопа (объектив $\times 40$) выберите округлый с просветом в центре поперечный срез извитого семенного канальца. Рассмотрите особенности строения семенника канальцевого типа. Зарисуйте один-два поперечных среза семенных канальцев с выделенными и невыделенными сперматозоидами. Обратите внимание на размеры, форму клеток сперматогенного ряда и клеток Сертоли, а также на строение и расположение их ядер. Отметьте на срезе канальца зону размножения, зону роста и зону формирования половых клеток. Обозначить базальную

мембрану, сперматогонии, сперматоциты I и II порядка, сперматиды, сперматозоиды, клетки Сертоли.

Препарат 5. Яичник кошки. Гистологический срез. Окраска гематоксилином-эозином.

ЗАДАНИЕ. При малом увеличении микроскопа (объектив $\times 8$) рассмотрите и схематично зарисуйте срез яичника кошки. Отметьте корковую (cortex) и мозговую (medulla) зоны и расположение разного размера фолликулов. Под большим увеличением микроскопа (объектив $\times 40$) рассмотрите строение примордиального фолликула и зарисуйте его. При малом (объектив $\times 8$) или среднем увеличении (объектив $\times 20$) микроскопа изучите строение и зарисуйте первичный, вторичный и третичный фолликулы. Отметьте особенности и различия в размерах овоцитов и их ядер, в форме фолликулярных клеток. Обозначьте текальные оболочки фолликула и оболочки овоцита. Найдите на препарате и зарисуйте желтое тело, атретическое тело.

Практическая работа по теме «Оплодотворение»

Изучить особенности взаимодействия гамет у разных животных. Знать морфологию и биохимию процессов активации яйцеклетки и сперматозоида. Зарисовать схемы акросомной и кортикальной реакций. Зарисовать схему оплодотворения. Изучить основные стадии оплодотворения на примере развития лошадиной аскариды. Изучить особенности дробления яйца лошадиной аскариды.

Препарат 1. Первое деление созревания в яйцах лошадиной аскариды. Поперечный срез матки лошадиной аскариды. Окраска гематоксилином-эозином.

ЗАДАНИЕ. При малом увеличении микроскопа (объектив $\times 8$) рассмотрите и зарисуйте срез матки с яйцеклетками. Под большим увеличением микроскопа (объектив $\times 40$) выберите яйцеклетку на стадии первого деления созревания, найдите хромосомы, митотическое веретено. Зарисуйте яйцеклетку с фигурой первого деления созревания.

Препарат 2. Второе деление созревания в яйцах лошадиной аскариды. Поперечный срез матки лошадиной аскариды. Окраска гематоксилином-эозином.

ЗАДАНИЕ. При малом увеличении микроскопа (объектив $\times 8$) рассмотрите и выберите яйцеклетки, в которых отчетливо различимо содержимое. Под большим увеличением микроскопа (объектив $\times 40$) рассмотрите яйцеклетку на стадии второго деления созревания и зарисуйте ее.

Препарат 3. Оплодотворение яйцеклетки аскариды. Синкарион. Поперечный срез матки лошадиной аскариды. Окраска гематоксилином.

ЗАДАНИЕ. При малом увеличении микроскопа (объектив $\times 8$) найдите на препарате яйцеклетку на стадии копуляции ядер. На большом увеличении (объектив $\times 40$) рассмотрите мужской и женский пронуклеусы и зарисуйте яйцеклетку. Обозначьте пронуклеусы, направительные тельца, оболочку оплодотворения, перивителлиновое пространство.

Практическая работа по теме «Дробление»

Изучить особенности процесса дробления. Знать классификацию типов дробления и их характеристику. Знать типы бластул. На примере морского ежа изучить голобластический радиальный тип дробления и зарисовать его схему. На примере аскариды изучить билатеральный тип дробления и зарисовать его схему на стадии двух

бластомеров, стадии Т-образной и ромбической структур. Изучить особенности поверхностного дробления на примере дрозифилы. Определить тип бластулы.

Препарат 1. Целобластула морского ежа. Окраска гематоксилином.

ЗАДАНИЕ. При малом увеличении микроскопа (объектив ×8) найдите на препарате бластулу морского ежа. При большом увеличении микроскопа (объектив ×40) рассмотрите однослойную бластулу, обратите внимание на почти одинаковый размер бластомеров. Зарисуйте строение целобластулы, обозначьте бластомеры, бластодерму, бластоцель, анимальный и вегетативный полюсы, краевую зону, презумптивные эмбриональные зачатки – кожной эктодермы, кишечной энтодермы, мезодермы.

Препарат 2. Дробление яйца аскариды. Поперечный срез матки лошадиной аскариды. Окраска гематоксилином-эозином.

ЗАДАНИЕ. При малом увеличении микроскопа (объектив ×8) найдите на препарате деление оплодотворенного яйца (зиготы) на бластомеры. При большом увеличении микроскопа (объектив ×40) рассмотрите и зарисуйте несколько зародышей на разных стадиях дробления. Отметьте в ядрах стадии митоза.

Препарат 3. Дробление яйца насекомого. Окраска гематоксилином.

ЗАДАНИЕ. При малом увеличении микроскопа (объектив ×8) рассмотрите на препарате и зарисуйте общий вид бластулы дрозифилы. При большом увеличении микроскопа (объектив ×40) рассмотрите и зарисуйте строение участка бластулы. Обозначьте клетки бластодермы, желток внутренней части яйца.

Практическая работа по теме «Гаструляция»

Изучить способы гаструляции и особенности образования мезодермы у первично- и вторичноротых животных. Изучить процесс гаструляции у морского ежа, особенности закладки мезодермы. Изучить процесс гаструляции у насекомых и особенности формирования пространственной организации у дрозифилы.

Препарат 1. Гаструла морского ежа. Окраска гематоксилином.

ЗАДАНИЕ. При малом увеличении микроскопа (объектив ×8) найдите на препарате гаструлу морского ежа. При большом увеличении микроскопа (объектив ×40) рассмотрите и зарисуйте её строение. Обозначьте эмбриональные зачатки – кожной эктодермы, кишечной энтодермы, мезодермы, а также бластопор и архентерон.

Практическая работа по теме «Нейруляция у позвоночных»

Препарат 1. Образование сомитов, хорды и нервной трубки. Гистологический срез. Окраска гематоксилином-эозином.

ЗАДАНИЕ. При малом увеличении микроскопа (объектив ×8) рассмотрите и схематично зарисуйте поперечный срез через нейрулу цыплёнка. Ориентировать препарат нужно нервной трубкой вверх. Отметьте нервную трубку, хорду, сомиты. Обратите внимание на дифференцировку мезодермы и обозначьте её отделы: осевая мезодерма, ножки сомитов, боковая пластинка.

Практическая работа по теме «Органогенез»

Препарат 1. Развитие сердца. Поперечный срез зародыша на уровне сердца. Окраска гематоксилином-эозином.

ЗАДАНИЕ. При малом увеличении микроскопа (объектив ×8) рассмотрите и зарисуйте срез зародыша курицы, сделанный в стадии образования сердца. Отметьте нервную трубку, хорду, аорту, кишку, экто-, энто- и мезодермальный листок мезодермы, отделы сердечной трубки.

Препарат 2. Развитие головного мозга и органов чувств. Зародыш курицы в возрасте четырёх суток. Поперечный срез через зародыш. Окраска гематоксилином.

ЗАДАНИЕ. Под малым увеличением микроскопа (объектив ×8) или под лупой рассмотрите препарат четырёхсуточного зародыша курицы. Изучите особенности среза в связи с положением зародыша. Зарисуйте препарат и укажите на рисунке основные отделы зародыша (нервную трубку, хорду, почки конечностей, внутренние органы), а также структуры головного мозга (отделы, глазной пузырь, зачаток хрусталика).

Практическая работа по теме «Сравнительная эмбриология позвоночных»

Развитие ланцетника

На примере ланцетника как модельного объекта познакомиться с основными эмбриологическими понятиями и с последовательностью протекания эмбриональных процессов. Рассмотреть раннее развитие ланцетника как примитивную схему развития всех позвоночных животных. Изучить эмбриональное развитие ланцетника: голобластическое радиальное дробление, гастрюляцию по типу инвагинации, нейруляцию.

ЗАДАНИЕ. Используя муляжи, которые воспроизводят в увеличенном размере форму и соотношение частей зародыша проследите этапы дробления, гастрюляции и нейруляции, зарисуйте их и обозначьте части зародыша.

Развитие амфибий

Изучить развитие амфибий на примере травяной лягушки (бесхвостые) и тритона (хвостатые): процесс дробления яйца амфибий как пример полного неравномерного дробления; процесс гастрюляции у амфибий. Знать особенности этого процесса у хвостатых и бесхвостых амфибий; изучить процесс образования осевых органов у амфибий.

Препарат 1. Яйцеклетки земноводных. Яичник лягушки. Окраска гематоксилином-эозином.

ЗАДАНИЕ. При малом увеличении микроскопа (объектив ×8) найдите на препарате яйцеклетки лягушки. Рассмотрите и зарисуйте строение яйцеклетки на разных стадиях большого роста. Укажите неодинаковость размеров и окраски.

Препарат 2. Дробление яйца лягушки. Окраска гематоксилином-эозином.

ЗАДАНИЕ. При малом увеличении микроскопа (объектив ×8) или под лупой рассмотрите дробящуюся зиготу лягушки. Ориентировать препарат следует тёмным пигментированным (анимальным) полюсом кверху, а светлым, богатым желтком, вегетативным – книзу. Найдите борозды дробления. Определите стадию деления. Изучите строение бластомеров. Зарисуйте дробящуюся зиготу на стадии 2-х или 4-х бластомеров, обозначьте бластомеры и борозды дробления.

Препарат 3. Амфибластула лягушки. Окраска гематоксилином-эозином.

ЗАДАНИЕ. При малом увеличении микроскопа (объектив ×8) или под лупой рассмотрите многослойную бластулу лягушки. Расположите бластулу так, чтобы анимальный полюс, маркированный пигментированными клетками, располагался сверху. Обратите внимание на разную величину бластомеров. Зарисуйте общий вид бластулы лягушки, обозначьте крышу, дно и краевую зону бластулы. Укажите на рисунке расположение микро-, мезо- и макромеров, бластоцель. При большом увеличении микроскопа (объектив ×40) рассмотрите и зарисуйте распределение пигмента в клетках крыши бластулы.

Препарат 4. Зародыш лягушки на стадии ранней гаструлы. Сагиттальный срез. Окраска гематоксилином-эозином.

ЗАДАНИЕ. При малом увеличении микроскопа (объектив ×8) рассмотрите и зарисуйте сагиттальный срез ранней гаструлы лягушки. Расположите гаструлу анимальным полюсом с пигментированными клетками сверху. Определите и укажите на рисунке анимальный и вегетативный полюса, дорсальную и вентральную стороны зародыша. Обратите внимание на разную скорость смещения пигментированных клеток анимального полюса в процессе эпиболии на дорсальной и вентральной стороне зародыша. Определите количество слоев клеток в крыше бластоцеля. При большом увеличении микроскопа (объектив ×40) рассмотрите и зарисуйте область формирования бластопора (дорсальную губу). Обозначьте дорсальную губу бластопора, колбовидные клетки, бластоцель.

Препарат 5. Зародыш лягушки на стадии средней гаструлы. Сагиттальный срез. Окраска гематоксилином-эозином.

ЗАДАНИЕ. При малом увеличении микроскопа (объектив ×8) рассмотрите и зарисуйте сагиттальный срез средней гаструлы лягушки. Правильно расположите зародыш: пигментированные клетки анимального полюса должны находиться сверху. Определите и укажите на рисунке анимальный и вегетативный полюса, дорсальную и вентральную стороны зародыша. Обратите внимание на наличие колбовидных клеток и появление вентральной губы бластопора, на незначительное подворачивание края бластопора на вентральной стороне зародыша. Рассмотрите активный процесс подворачивания хордомезодермы через дорсальную губу бластопора, а также миграцию клеток головной энтомезодермы по крыше бластоцеля. Обозначьте дорсальную и вентральную губы бластопора, колбовидные клетки, архентерон, бластоцель, желточную пробку.

Препарат 6. Зародыш лягушки на стадии поздней гаструлы. Сагиттальный срез. Окраска гематоксилином-эозином.

ЗАДАНИЕ. При малом увеличении микроскопа (объектив ×8) рассмотрите и зарисуйте сагиттальный срез поздней гаструлы лягушки. Определите и укажите на рисунке анимальную и вегетативную области, дорсальную и вентральную стороны зародыша, правильно расположив препарат. Найдите зародышевые зачатки экто-, энто- и мезодермы на срезе гаструлы. Обозначьте дорсальную и вентральную губы бластопора, архентерон, бластоцель, желточную пробку, эктодерму, энтодерму, хордомезодерму.

Препарат 7. Зародыш лягушки на стадии нейрулы. Поперечный срез. Окраска гематоксилином-эозином.

ЗАДАНИЕ. При малом увеличении микроскопа (объектив ×8) найдите на поперечном срезе зародыша лягушки осевой комплекс эмбриональных зачатков. Рассмотрите нервную трубку, хорду, сомиты и зарисуйте их строение. При большом увеличении микроскопа (объектив ×40) рассмотрите морфологию клеток разного происхождения, образовавших осевые структуры. Обозначьте на рисунке нервные валики, нервный желобок, хорду, сомиты, спланхнотомы, целом, кожный эпидермис, полость первичной кишки.

Развитие рыб, рептилий и птиц

Изучить раннее развитие рыб: процесс дробления яйца рыбы как пример дискоидального дробления; процесс гастрюляции и нейруляции у рыб; особенности образования внезародышевых органов у рыб.

Изучить раннее развитие рептилий и птиц на примере курицы: процесс дробления яйца птицы как пример дискоидального дробления; процесс гастрюляции и нейруляции у птиц; особенности образования внезародышевых структур у птиц.

Препарат 1. Зародыш форели с желточным мешком. Поперечный срез. Окраска пикрофуксин

ЗАДАНИЕ. При малом увеличении микроскопа (объектив ×8) рассмотрите препарат, ориентируя его спинным плавником кверху. Определите стадию развития, найдите желточный мешок и схематически зарисуйте зародыша. Обозначьте все зародышевые органы и желточный мешок зародыша форели.

Препарат 2. Зародышевый диск курицы на стадии закладки первичной полоски. Тотальный препарат. Окраска гематоксилином-эозином.

*ЗАДАНИЕ. При малом увеличении микроскопа (объектив ×8) рассмотрите зародышевый диск курицы на стадии первичной полоски и первичной бороздки. Зарисуйте зародышевый диск и обозначьте *area pellucida* и *area opaca*, переднюю и заднюю части зародыша. Обратите внимание на крупные темные желточные гранулы в зоне *area opaca* и на скопление клеток, мигрирующих в область первичной полоски – в *area pellucida*. На препарате со стадией первичной бороздки обозначьте гензеновский узелок.*

Препарат 3. Первичная полоска. Поперечный срез. Окраска гематоксилином-эозином.

ЗАДАНИЕ. При малом увеличении микроскопа (объектив ×8) рассмотрите поперечный разрез зародышевого диска курицы. Ориентируйте первичную полосу эктодермальными клетками сверху. Найдите три зародышевых листка.

При большом увеличении микроскопа (объектив ×40) рассмотрите морфологию и зарисуйте строение клеток разных зародышевых листков. Изучите характер миграции клеток через первичную полосу. Обозначьте первичную полосу, первичную бороздку, зародышевые листки, желток.

Препарат 4. Зародышевый диск курицы на стадии закладки хордального выроста. Тотальный препарат. Окраска гематоксилином-эозином.

*ЗАДАНИЕ. При малом увеличении микроскопа (объектив ×8) рассмотрите и зарисуйте общий вид зародышевого диска курицы на стадии головного отростка. Обозначьте на рисунке передний и задний концы зародыша, *area pellucida* и *area opaca*, первичную полосу, гензеновский узелок и хордальный вырост.*

Препарат 5. Хордальный вырост. Сагиттальный срез. Окраска гематоксилином-эозином.

ЗАДАНИЕ. При малом увеличении микроскопа (объектив $\times 8$) рассмотрите сагиттальный срез зародышевого диска. Правильно ориентируйте препарат, располагая гранулы желтка на краях среза по направлению вниз. Определите на срезе передний и задний концы, а также вентральную (внизу) и дорсальную (вверху) стороны зародыша. Переведите микроскоп на большое увеличение (объектив $\times 40$), рассмотрите препарат и зарисуйте срез. Укажите на рисунке гензеновский узелок, хордальный вырост, экто-, энто- и мезодерму.

Препарат 6. Нейрула курицы. Тотальный препарат. Окраска гематоксилином-эозином.

ЗАДАНИЕ. При малом увеличении микроскопа (объектив $\times 8$) рассмотрите препарат и зарисуйте зародыш курицы на стадии нейрулы. Определите стадию развития зародыша курицы: ранняя, средняя и поздняя нейрулы. Обозначьте на рисунке передний и задний конец зародыша, головную туловищную складку, передний и задний невропоры, число сомитов.

Препарат 7. Средняя нейрула курицы. Поперечный срез на уровне передних кишечных ворот. Окраска гематоксилином-эозином.

ЗАДАНИЕ. При малом увеличении микроскопа (объектив $\times 8$) рассмотрите препарат, переведите на большее увеличение (объектив $\times 20$) и зарисуйте срез нейрулы. Правильно ориентируйте препарат, располагая клетки нервной трубки сверху. Определите на срезе вентральную (внизу) и дорсальную (вверху) стороны зародыша. Укажите на рисунке нервную трубку, хорду, мезодерму, кишечные ворота.

Препарат 8. Средняя нейрула курицы. Поперечный срез на уровне хвостового отдела. Окраска гематоксилином-эозином.

ЗАДАНИЕ. При малом увеличении микроскопа (объектив $\times 8$) рассмотрите препарат, переведите на большее увеличение (объектив $\times 20$) и зарисуйте срез нейрулы. Правильно ориентируйте препарат, располагая клетки нервной трубки сверху. Определите на срезе вентральную (внизу) и дорсальную (вверху) стороны зародыша. Укажите на рисунке нервную трубку, хорду, мезодерму, кишечник.

Препарат 9. Стадия трех мозговых пузырей. Тотальный препарат. Окраска гематоксилином-эозином.

ЗАДАНИЕ. При малом увеличении микроскопа (объектив $\times 8$) рассмотрите и зарисуйте препарат. Подсчитайте и запишите количество пар сомитов. Укажите на рисунке структуры головного мозга, невропор, передние кишечные ворота.

Препарат 10. Стадия пяти мозговых пузырей. Тотальный препарат. Окраска гематоксилином-эозином.

ЗАДАНИЕ. При малом увеличении микроскопа (объектив $\times 8$) рассмотрите препарат и найдите срез зародышевого диска. Правильно ориентируйте препарат, располагая гранулы желтка на краях среза по направлению вниз. Определите на срезе передний и задний концы, а также вентральную (внизу) и дорсальную (вверху) стороны зародыша. Переведите микроскоп на большое увеличение (объектив $\times 40$), рассмотрите препарат и зарисуйте срез. Укажите на рисунке гензеновский узелок, хордальный вырост, экто-, энто- и мезодерму.

Препарат 11. Стадия поворота зародыша на левый бок. Тотальный препарат. Окраска гематоксилином-эозином.

ЗАДАНИЕ. При малом увеличении микроскопа (объектив $\times 8$) рассмотрите препарат и найдите срез зародышевого диска. Правильно ориентируйте препарат, располагая гранулы желтка на краях среза по направлению вниз. Определите на срезе передний и задний концы, а также вентральную (внизу) и дорсальную (вверху) стороны зародыша. Переведите микроскоп на большое увеличение (объектив $\times 40$), рассмотрите препарат и зарисуйте срез. Укажите на рисунке гензеновский узелок, хордальный вырост, экто-, энто- и мезодерму.

Препарат 12. Туловищная и амниотическая складки. Поперечный срез. Окраска кармином.

ЗАДАНИЕ. При малом увеличении микроскопа (объектив $\times 8$) рассмотрите и зарисуйте срез зародыша курицы, сделанный в стадии образования амниона. Отметьте амниотические и туловищные складки, амнион, нервную трубку, хорду, аорту, кишку, серозную оболочку, экто-, энто- и мезодермальный листок мезодермы.

Препарат 13. Образование аллантоиса. Тотальный препарат. Окраска кармином.

ЗАДАНИЕ. Под лупой рассмотрите препарат, показывающий образование аллантоиса. Определите стадию развития зародыша курицына. Зарисуйте препарат и укажите на рисунке аллантоис и основные отделы зародыша (структуры головного мозга, почки конечностей, жаберные щели и др.).

Развитие млекопитающих. Развитие человека

Изучить раннее развитие млекопитающих (на примере кролика и мыши) и человека: процесс дробления яйца млекопитающих как пример полного чередующегося дробления; процесс гастрюляции и нейруляции у млекопитающих и человека; особенности образования внезародышевых структур у млекопитающих и человека.

Учебная таблица 1. Дробление яйца мыши. Гистологический срез. Окраска гематоксилином-эозином.

ЗАДАНИЕ. Рассмотрите и зарисуйте с таблицы яйцеклетку мыши на стадии дробления. Отметьте на рисунке количество бластомеров, борозды и полость дробления. Определите стадию дробления по числу бластомеров. Сделайте рисунок.

Учебная таблица 2. Бластоциста мыши. Гистологический срез. Окраска гематоксилином-эозином.

ЗАДАНИЕ. Рассмотрите и зарисуйте с таблицы зародышевый пузырёк, стенка которого состоит из трофобласта. Отметьте на рисунке трофобласт, внутреннюю клеточную массу, полость бластоцисты.

Препарат 1. Зародыш крысы в возрасте 15 суток. Сагиттальный срез. Окраска гематоксилином-эозином.

ЗАДАНИЕ. Под лупой рассмотрите препарат и схематично зарисуйте его. Определите органы и внезародышевые части зародыша. Отметьте, производными каких зародышевых листков являются те закладки зародыша, которые обнаружены на срезе.

Внезародышевые органы

Знать внезародышевые органы позвоночных животных: изучить источники развития, тканевый состав и функции внезародышевых органов; изучить процесс образования и строение у разных позвоночных животных и человека; знать строение и типы плацент.

Препарат 1. Аллантаис цыплёнка. Гистологический срез. Окраска гематоксилином-эозином.

ЗАДАНИЕ. При малом увеличении микроскопа (объектив ×8) рассмотрите препарат и зарисуйте небольшой участок кровеносной сети. При большом увеличении (объектив ×40) изучите строение кровеносных сосудов. Обозначьте зародышевые листки, участвующие в образовании аллантаиса.

Препарат 2. Ворсины хориона человека. Тотальный препарат. Окраска гематоксилином.

ЗАДАНИЕ. При малом увеличении микроскопа (объектив ×8) рассмотрите препарат и зарисуйте 2–3 ворсины хориона. При большом увеличении (объектив ×40) изучите строение ворсины. Обозначьте зародышевые листки, участвующие в образовании хориона.

Препарат 3. Амнион человека. Гистологический срез. Окраска гематоксилином.

ЗАДАНИЕ. При малом увеличении микроскопа (объектив ×8) рассмотрите препарат и зарисуйте 2–3 ворсины хориона. При большом увеличении (объектив ×40) изучите строение ворсины. Обозначьте зародышевые листки, участвующие в образовании хориона.

Препарат 4. Пуповина свиньи. Поперечный разрез. Окраска гематоксилин-эозин.

ЗАДАНИЕ. При малом увеличении микроскопа (объектив ×8) рассмотрите и зарисуйте препарат. Изучите особенности строения пуповины. Обозначьте артерии, вену, аллантаис, желточный мешок, амниотический эпителий и вартонов студень.

Препарат 5. Плацента человека. Плодная часть. Материнская часть. Поперечный срез. Окраска гематоксилин-эозином.

ЗАДАНИЕ. При малом увеличении микроскопа (объектив ×8) рассмотрите препарат, изучите строение и зарисуйте участок плодной поверхности плаценты. Обозначьте пластинку мезенхимы, амниотический эпителий, ворсины хориона, лакуны. При большом увеличении (объектив ×40) изучите строение третичной ворсины и зарисуйте её. Изучите и зарисуйте строение материнской части плаценты. Обозначьте оболочку матки, ворсины хориона, трофобластический эпителий, соединительную ткань и сосуды ворсинок, лакуны.

ЗАДАНИЕ: составить и заполнить сравнительную таблицу раннего развития хордовых

Таблица. Сравнительная характеристика раннего развития основных представителей Хордовых.

Характеристики	Ланцетник	Амфибии	Рыбы	Рептилии, птицы	Млекопитающие	Человек
Строение яйца						
Оплодотворение						
Дробление						
Бластула						
Гастрюляция						

Нейруляция						
Внезародышевые органы						
Постэмбриональное развитие						

Тестирование по разным темам. В тестах представлено несколько типов вопросов:

1. Требуется выбрать один ответ из представленных.

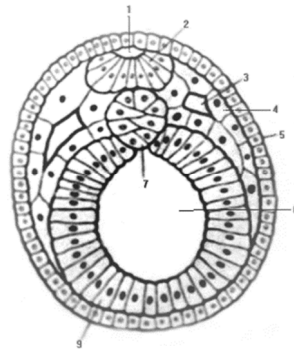
Пример: Нейруляция у позвоночных животных – это процесс: а) образования зародышевых листков; б) формирования зародышевых и внезародышевых органов; в) образования нервной трубки; г) формирования нервной трубки и осевых органов.

2. Требуется выбрать несколько ответов из представленных.

Пример: В эмбриогенезе плацентарных млекопитающих развиваются следующие внезародышевые органы: а) желточный мешок; б) серозная оболочка; в) аллантоис; г) амнион; д) хорион.

3. Требуется перечислить зачатки, обозначенные цифрами, на схеме зародыша.

Пример: Поперечный срез через зародыш ланцетника



3.2. Типовые задания для проведения промежуточной аттестации по дисциплине. В билет входит 2 вопроса из перечисленных ниже.

Вопросы к зачету по дисциплине «Биология развития»

1. Эмбриология как наука, ее связь с другими биологическими науками. Прикладное значение эмбриологии.
2. История эмбриологии. Преформизм и эпигенез.
3. Основные периоды эмбриогенеза и их биологическое значение. Процесс эмбрионизации у животных.
4. Общая характеристика сперматогенеза: особенности, стадии, спермиогенез.
5. Общая характеристика овогенеза: особенности, стадии, блокировка.
6. Сравнительная характеристика овогенеза и сперматогенеза.
7. Общая характеристика оплодотворения: этапы, особенности взаимодействия гамет.
8. Кортикальная и акросомная реакции.
9. Полиспермия и механизмы защиты от нее у разных животных.
10. Детерминация пола у животных.
11. Общая характеристика процесса дробления: биологический смысл процесса, типы дробления, правила Сакса-Гертвига, механизмы дробления.
12. Общая характеристика гаструляции (способы, механизмы, примеры). Теория зародышевых листков. Особенности закладки мезодермы у первично- и вторичноротых животных.
13. Формирование основных закладок. Нейруляция у позвоночных. Формирование нервной трубки и её дифференцировка.
14. Дифференцировка мезодермы у позвоночных.
15. Развитие органов, производных мезодермального зачатка.
16. Развитие органов, производных эктодермального зачатка.
17. Развитие органов, производных энтодермального зачатка.

18. Развитие глаза как пример индукционных взаимодействий в развитии.
19. Внезародышевые органы позвоночных животных, особенности их образования, строение и функции.
20. Развитие ланцетника как примитивная схема развития позвоночных животных.
21. Развитие амфибий. Характеристика строения яйца, дробления. Особенности процесса гастрюляции в связи со значительным количеством желтка.
22. Развитие рептилий и птиц. Особенности строения яйца, дробления, гастрюляции, образования внезародышевых органов.
23. Развитие млекопитающих. Особенности строения яйцеклетки, процесса дробления, гастрюляции, образования внезародышевых органов.
24. Развитие человека. Особенности строения яйцеклетки, процесса дробления, гастрюляции, образования внезародышевых органов. Плацента.
25. Сравнительная характеристика раннего развития млекопитающих и птиц.
26. Сравнительная характеристика раннего развития плацентарных млекопитающих и человека.
27. Тератология как наука об аномалиях развития. Критические периоды в развитии человека.
28. Постэмбриональное развитие. Типы постэмбриогенеза. Личиночный и неличиночный типы развития.
29. Механизмы клеточной дифференцировки. Детерминация и регуляция в развитии.
30. Эмбриональные регуляции в развитии организмов. Опыты Г. Дриша.
31. Эмбриональная индукция. Опыты Г. Шпемана. Механизмы индукции.
32. Регенерация и соматический эмбриогенез.
33. Онтогенез и филогенез. Теория филэмбриогенезов А.Н. Северцова.

4. Методические материалы, определяющие процедуры оценивания образовательных результатов обучения

3.1. Методические материалы для оценки текущего контроля успеваемости по дисциплине.

Текущий контроль по дисциплине проводится путем контроля посещаемости, выполнения практических работ и домашних заданий, проведения контрольных тестовых работ и фиксируется в форме контрольной точки не менее одного раза в семестр.

Критерии оценивания теоретических вопросов

Задание считается выполненным, если студентом представлен полностью или частично правильный ответ на вопрос. Учитывается полнота подготовленной информации, умение держаться в рамках темы, отвечать на вопросы преподавателя и одногруппников.

Критерии оценивания практических заданий

Необходимо полное выполнение практических работ, включающее теоретическую подготовку темы, изучение микроскопических препаратов различных стадий развития организмов и зарисовку эмбриологических препаратов в альбоме.

Критерии оценивания тестовых заданий

Тестовое задание считается выполненным, если студентом даны правильные ответы на 70% вопросов теста.

3.2. Методические материалы для проведения промежуточной аттестации по дисциплине.

Промежуточная аттестация в форме зачета проводится в шестом семестре. Результаты зачета определяются оценками «зачтено», «не зачтено».

Студенты, успешно прошедшие лабораторные занятия по курсу и сдавшие все контрольные задания, тесты и зачет по микроскопическим препаратам, сдают теоретическую часть курса.

Оценка «зачтено» ставится в том случае, если студент знает программный материал, последовательно, грамотно и логически стройно его излагает, правильно обосновывает ответы на уточняющие вопросы, умеет самостоятельно обобщать и излагать материал, а также если студент освоил основной материал, но не знает отдельных деталей, допускает неточности, недостаточно правильные формулировки, нарушает последовательность в изложении программного материала.

Оценка «не зачтено» ставится, если студент не знает отдельных разделов программного материала и допускает при ответе существенные ошибки, а также если студент не прошел практическую часть курса или имеет задолженности по текущему контролю.

Информация о разработчиках

Островерхова Н.В., докт. биол. наук, профессор каф. зоологии беспозвоночных Биологического института